



Cathétérisme cardiaque droit

RAPPEL SUR L'ANATOMIE DU CŒUR

Muscle creux de **350g** chez l'adulte se divisant en 4 cavités (2 oreillettes et 2 ventricules)

Situé dans le thorax, à la partie moyenne du médiastin (entre les deux poumons)

Entouré d'une double enveloppe : le **péricarde**

Cette enveloppe comprend **2 feuillets** : **pariétal et viscéral**

L'Oreillette droite (OD) reçoit du sang provenant de la Veine Cave Inférieure (VCI) et de la Veine Cave Supérieure (VCS)

Le sang veineux passe du OD vers le ventricule droit (VD) par la valve tricuspide. Il passe ensuite dans l'artère pulmonaire via la valve sigmoïde pulmonaire et se sépare en deux branches (une pour chaque poumons), le sang est alors oxygéné.

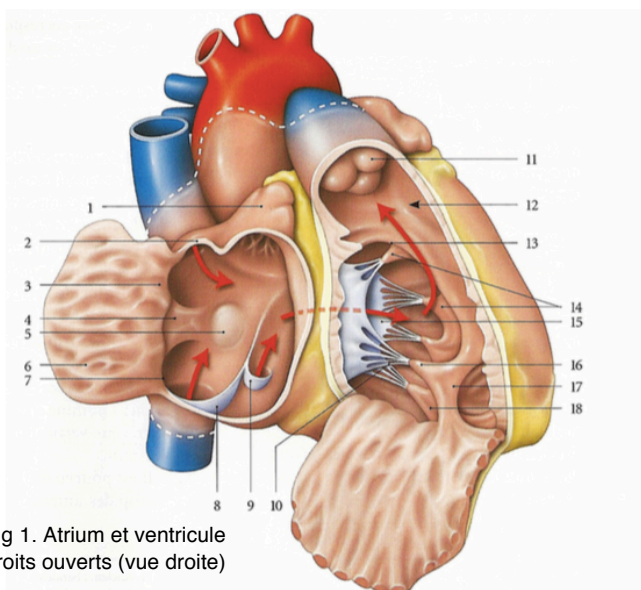
Le sang artériel est ramené au cœur par les veines pulmonaires dans l'oreillette gauche (OG).

Le passage entre l'OD et le ventricule gauche (VG) se fait via la valve mitrale. Le passage entre le ventricule et l'aorte est contrôlé par la valve sigmoïde aortique.

Les deux ventricules sont séparés par le septum interventriculaire

Les deux oreillettes sont séparées par le septum interauriculaire

La paroi des oreillettes est très mince : **2,3mm** et est de nature **musculaire**



- 1 - Auricule droite
- 2 - Ostium VCS
- 5 - Fosse ovale
- 7 - Ostium VCI
- 8 - Valvule d'Eustachi
- 9 - Valvule de Thébésius
- 10 - Cordages tendineux
- 11 - Valve sigmoïde pulmonaire
- 14/16/18 - Piliers
- 17 - Trabéculations

Fig 1. Atrium et ventricule droits ouverts (vue droite)

Objectif	Examen invasif consistant à introduire une sonde de Swan-Ganz dans une veine centrale jusqu'à la partie droite du cœur. La sonde connectée à un système de mesure permet d'évaluer les pressions dans l'atrium D et dans les artères pulmonaires. Cela permet de connaître le débit cardiaque et les résistances vasculaires systémiques qui sont des reflets de l'état hémodynamique du patient. Technique largement utilisé en réa pour surveiller les patients instables sur le plan hémodynamique et pour adapter leur ttt par amines vasopressives. Remplacé par l'échographie en cardiologie (non invasif).
Préparation du patient	<u>Cutanée</u> : soins d'hygiène corporelle en insistant sur les plis inguinaux ; <u>Générale</u> : à jeun strict ; <u>Médicamenteux</u> : AVK peuvent être arrêtés et relayés pas HBPM.
Information pour le patient	Déroutement de l'examen et explication de la préparation ; Examen non douloureux (anesthésie locale) / L'examen dure 1h.





Technique de l'examen	Allongée en décubitus dorsal ; Pose voie d'abord et perf ; Anesthésie locale ; Mise en place du cathéter radio-opaque dans une veine périphérique (V sous-cavière / fémorale ou jugulaire) ; Oxymétrie via gaz du sang (recherche de shunt cardiaque) ; Pansement compressif ; Nécessité de rester allongé au moins 2h. <p style="text-align: right;">Peut-être laisser sur place sur les patients en réa.</p>
Surveillance	<u>Pendant l'examen</u> : pouls, pression artérielle, FR, ECG, douleur ; <u>Après l'examen</u> : surveillance du point de ponction.
Incidents	Allergie à l'anesthésie ; Palpitations ; Ecchymose / hématome au point de ponction ; Embolie pulmonaire.
Traçabilité	Dates et heures du début et fin d'examen ; Explications au patient et entourage ; Résultat des surveillances, de la préparation du patient et des soins ; Les informations transmises aux médecins.
Protection	Hygiène des mains (FHA, lavage simple).

